

TÉCNICA DE “SPLIT CREST”, COM IMPLANTES IMEDIATOS E ENXERTO HETERÓGENO EM MAXILA ANTERIOR: RELATO DE CASO CLÍNICO

TECHNIQUE "SPLIT CREST" IMPLANTS WITH IMMEDIATE AND GRAFT HETEROGENOUS JAW IN PREVIOUS: REPORT OF CASE

* Enéias Carpejani ROSA ¹
Clayton GORNY JUNIOR ²
Fabiano Augusto Sfier de MELLO ²
Celso YAMASHITA ³
Aline Belotte DE MORAES ⁴

RESUMO

Objetivo: Este artigo tem por função demonstrar por meio de relato de caso clínico e revisão da literatura, a técnica de Osteotomia Sagital da crista, suas indicações, variações e aplicações clínicas. Discussão: A divisão do osso alveolar e colocação de implantes imediatos têm sido propostas para pacientes com atrofia severa da maxila na dimensão horizontal (Classe IV de Cawood). Esta técnica, associada ao enxerto heterógeno e ao implante imediato, possui vantagens como diminuição do tempo cirúrgico, baixa morbidade e pouca perda óssea. Conclusão: Apesar do risco de fratura da tábua óssea vestibular, esta técnica se demonstrou segura, e mesmo que haja esta fratura, poderá se lançar mão da cirurgia em duas etapas. Vários autores corroboram desta conclusão e o índice de sucesso desta técnica favorece sua aplicação clínica.

PALAVRAS-CHAVE: Divisão da crista, Enxerto, Implantes dentários, Osteotomia, Maxila

ABSTRACT

Objective: This article is to demonstrate function through clinical case report and review of the literature, the technique of osteotomy Sagittal crest, its indications, variations and clinical applications. Discussion: The division of the alveolar bone and placement of immediate implants have been proposed for patients with severe atrophy of the maxilla in the horizontal dimension (Class IV of Cawood). This technique, combined with heterógeno graft and immediate implant has advantages such as reduced surgical time, low morbidity and low bone loss. Conclusion: Although the risk of fracture of the buccal bone plate, this technique has been shown safe, and even if this fracture may be resorting to surgery in two stages. Several authors corroborate this conclusion and the success rate of this technique favors its clinical application.

KEYWORDS: Division Crest, Grafting, Dental implants

¹Especialista em Implantodontia da Aprocim/Herrero.

²Professor do curso de Graduação em Odontologia da Faculdade Herrero e do Sindicato dos Odontologistas do Paraná - SOEPAR.

³Professor do curso de Graduação em Odontologia da Universidade Positivo e do Sindicato dos Odontologistas do Paraná - SOEPAR.

⁴Professora do curso de Graduação em Odontologia da Faculdade Herrero .

* Email para correspondência: odontologiacarpejani@gmail.com

1. INTRODUÇÃO

A implantodontia vem sofrendo uma série de modificações ao longo de sua história. Os implantes e a posterior osseointegração revolucionou a forma de reabilitar função e estéticas de pacientes desdentados. A viabilidade destes implantes osseointegrarem, ou seja, o seu sucesso; depende de vários fatores como: qualidade e quantidade óssea, avaliação sistêmica do paciente, qualidade de titânio, superfície e desenho dos implantes, habilidade do cirurgião; podem levar ao sucesso ou ao insucesso da osseointegração. (MISCH et al., 2008; ALBREKTSSON et al., 1986).

O tratamento através do uso da osseointegração possui indicação e contraindicação específica e as alterações ao redor dos alvéolos advindas de extrações dentárias modificam significativamente a espessura e a altura do rebordo, principalmente quando a perda do dente é decorrente de um trauma dentário, doença periodontal, ou perda de tecido vestibular durante o ato da extração (iatrogenia). (ALBREKTSSON et al., 2006).

Esses tipos de deficiência óssea no rebordo podem até mesmo impossibilitar o uso de certas técnicas de implantes dentários devido ao insuficiente volume ósseo para abrigar os implantes de dimensões adequadas, nas posições ideais. A utilização de uma técnica errada pode incorrer num resultado protético insatisfatório, tanto estético quanto funcional (CHIPIASCO et al., 2006).

A falta de espessura tanto quanto a falta de altura óssea podem limitar a utilização de implantes osseointegrados na reabilitação de áreas edêntulas. Segundo Albrektsson (1986), cristas ósseas com espessura inferior a 5mm requerem um ganho em espessura anteriormente a instalação do implante, de forma a permitir que exista estrutura óssea de pelo menos 1mm nas regiões vestibular e lingual dos implantes. Para corrigir estes defeitos ósseos, foram lançadas diversas técnicas como enxerto em bloco, distração osteogênica, entre outros; Como a utilização de enxertos autógenos e membranas, as quais podem levar a um aumento da morbidade para reabilitação do paciente. Entretanto uma nova alternativa de tratamento para os rebordos atroficos foi proposta, a divisão longitudinal da crista alveolar, expandindo as tabuas ósseas (vestibular e palatina), possibilitando a instalação de implantes com osso circundante suficiente, mas com a necessidade de utilizar osso particulado para preencher os gap's em decorrência da expansão do rebordo. Podendo ser utilizado, tanto ossos autógenos, alógenos ou homogêneos, heterogêneos e sintéticos, com a função de preenchimento (SIMION et al., 1992). A técnica de "Split Crest"(Fratura em galho verde) consiste de osteotomia longitudinal na crista, mais duas osteotomias verticais limitadas ou não pela presença de dentes e depois expansão manual com cinzel. A técnica de incisão se dá por espessura total somente no cume do rebordo, e duas incisões em espessura parcial, preservando o periosteio; com isso, conseqüente ganho de irrigação sanguínea, para nutrição do tecido recém-enxertado. Esta técnica possui vantagens para os pacientes como a diminuição da necessidade de enxertos ósseos, resultando em um menor número de intervenções cirúrgicas, menor custo e morbidade diminuída (SCIPIONI et al., 1999).

Este estudo tem por objetivo revisar a literatura científica relacionada à técnica de expansão cirúrgica de rebordo alveolar, também conhecida como "Split Crest", onde esta técnica cirúrgica foi aplicada em um caso clínico. Após a expansão, quatro implantes dentários foram imediatamente inseridos, junto com partículas de enxerto ósseo alo gênico na maxila anterior e, posteriormente, foi reabilitado 8 meses depois com coroas acrílicas provisórias.

2. RELATO DE CASO CLÍNICO

Paciente DFO, 57 anos, sexo feminino, procurou o curso APROCIM/HERRERO, com a intenção de realizar reabilitações com implantes em espaços de ausência dos elementos dentários anteriores: 12,11,21,22 (Fig.1). Utilizava uma prótese parcial removível antiga, e apresentava um quadro de grande perda óssea horizontal por doença periodontal, e os remanescentes estavam em tratamento.

O raio-X panorâmico demonstrou altura óssea adequada e largura suficiente do osso mesiodistal. No entanto, os raios X mostram apenas imagens bidimensionais. A tomografia computadorizada (TC) pode mostrar uma visão vestibulo-palatina, pois fornece imagens tridimensionais. A TC mostrou que a largura média do cume vestibulo-palatino foi de 4 a 5 mm, com a presença de osso esponjoso medindo entre 1,5 a 3,0 mm dentro da ala entre cristas, as quais mediam 4 mm de altura, na porção mais delgada (Fig.2). A espessura óssea aumentava progressivamente rumo a região apical, havendo, conseqüentemente, cortical e osso esponjoso suficiente para a Técnica de “Split-Crest” e processo de expansão da maxila anterior. Um planejamento cirúrgico foi baseado na tomografia computadorizada Cone-Beam, que mostrou perda óssea horizontal não tão severa, porém, indicando que a técnica cirúrgica para a expansão horizontal da crista alveolar seria a melhor opção neste caso, para uma melhor recomposição vestibulo labial.

Uma análise detalhada de algumas características importantes da paciente foi realizada, a fim de verificar a altura de seu sorriso e a possível condição do suporte labial com e sem a prótese parcial removível superior, e foi constatado perda de volume labial vestibular. Em seguida, um enceramento diagnóstico foi realizado para a boca da paciente. Logo após, foi programado quatro implantes unitários.

Depois de avaliada toda a história pregressa da saúde sistêmica, analisando exames laboratoriais, tomográficos e clínicos, foi elaborado e realizado o seguinte processo terapêutico: O paciente recebeu uma ampola de intramuscular Diprosan e 2g de amoxicilina como medicações pré-operatórias. Os medicamentos pós-operatórios prescritos foram: Um comprimido de amoxicilina 500 mg a cada 8 horas, durante 07 dias, e 01 sachê de Ibuprofeno 600mg, um medicamento anti-inflamatório não-esteróide, diluída em meio copo de água a cada 8 horas, durante 5 dias. As orientações pós-operatórias incluíram um líquido / pastoso e dieta gelado/ frio por 2 dias e o uso de um anti-séptico bucal, clorexidina 0,12%, a cada 12 horas por 10 dias. As suturas foram removidas 10 dias após a cirurgia. Após esse período, o paciente pode usar a prótese removível que havia sido previamente ajustado.

Foi realizada uma incisão horizontal na mucosa e periósteo da crista óssea, e duas relaxantes nas distais dos caninos, proporcionando o deslocamento total do retalho. Nesse deslocamento, além da inserção muscular, especialmente por vestibular do rebordo, realizou-se ao deslocamento da fibromucosa da palatina, para melhor visualização da anatomia óssea. Após os retalhos realizados, começou a osteotomia horizontal com broca 701, numa profundidade de 2mm, estendendo a uma distância segura dos caninos de 3mm, e duas osteotomias paralelizando a anatomia dos caninos. Usou-se os cinzéis para efetuar a fratura em galho verde, numa profundidade de 5mm, e posterior perfuração dos sítios receptores dos implantes cone morse (Fig.3). Houve uma sub-instrumentação destes alvéolos cirúrgicos, onde nos alvéolos dos elementos 12 e 22, teve brocas lança (1200 rpm), broca 2mm (1200 rpm), broca 2/3 (1200 rpm), broca 2.8 mm (50 rpm) e broca 3.0 (50 rpm), sendo instalados dois implantes 3,5 cone morse (Sistex) nestes sítios (Fig.4).

Nos alvéolos cirúrgicos dos elementos 21 e 11, seguiu-se a mesma sequência de brocas, porém acrescentando as brocas 3.15 e 3.5 em (50 rpm); e todo direcionamento das posições dos alvéolos cirúrgicos, foi determinado pelo guia cirúrgico previamente estabelecido. Foi atingido uma profundidade de 12mm nos elementos 21 e 11 e de 10mm nos sítios 12 e 22, os quais receberam em seus leitos, respectivamente, implantes cone morse de 10mm de comprimento e 8,5mm de comprimento. Os implantes foram instalados em baixa rotação inicialmente, e depois finalizados com catraca. O direcionamento da perfuração levou em conta, a orientação do guia para favorecer a biomecânica e o desenho da prótese. Eles foram assentados 1mm além da crista óssea, quando possibilitado. Depois de inseridos todos os implantes, foram preenchidos todos os “gaps” cirúrgicos, na região intercortical, com osso heterógeno Critéria (Critéria Biomateriais) com a finalidade osteocondutora. Além deste preenchimento, ocorreu o preenchimento da tábua óssea vestibular com osso heterógeno, com a finalidade de ganhar volume labial (Fig.5). O retalho de espessura total foi então, dividido de forma a aliviar a tensão da sutura e proporcionar a cicatrização primária. O retalho foi coronalmente posicionado através de sutura de nylon 4-0 contínua com fio de sutura (Shalon) (Fig.6). A paciente teve acompanhamento mensal e bimestral sequencialmente, e após seis meses foi realizada uma nova cirurgia para instalação dos cicatrizadores (Fig.7), e em seguida foi realizado desgaste da prótese removível que a paciente já possuía, e foi reembasado com resina soft (Bosworth Trusoft), para melhor conforto da paciente e proteção dos implantes. Passados mais três meses, deu-se a confecção dos pilares (munhões Sistex) sobre os implantes e a instalação de próteses provisórias em acrílico para posterior adaptação do tecido conjuntivo (Fig.8). Conseguido o resultado estético esperado, e a reposição do volume labial perdido.

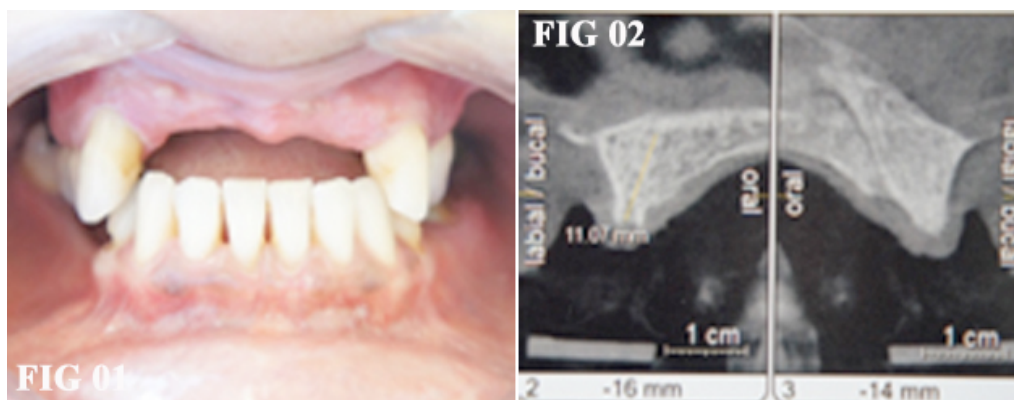


Figura 1 - Aspecto inicial da paciente, maxila anterior com perda óssea horizontal. Figura 2 - TC com aspecto de defasagem óssea horizontal.

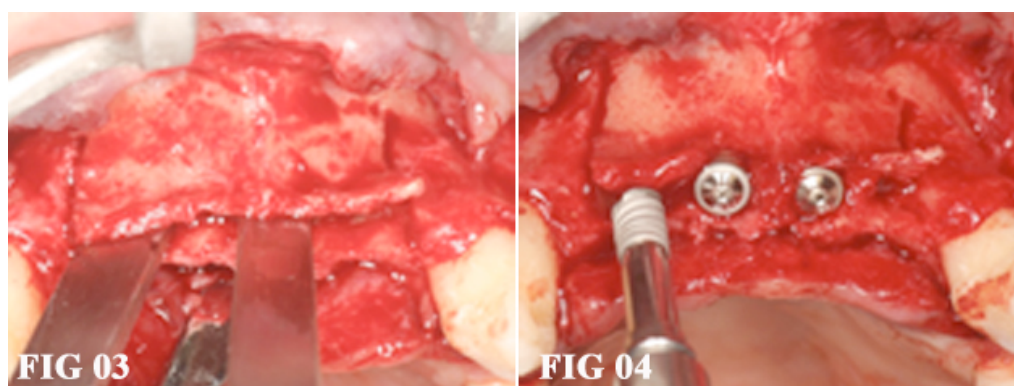


Figura 3 - Fotografia pós-osteotomia e utilização de cinzel 5mm de profundidade. Figura 4 - Inserção dos implantes cone morse (Sistex) com catraca, e instalação dos tampa implantes

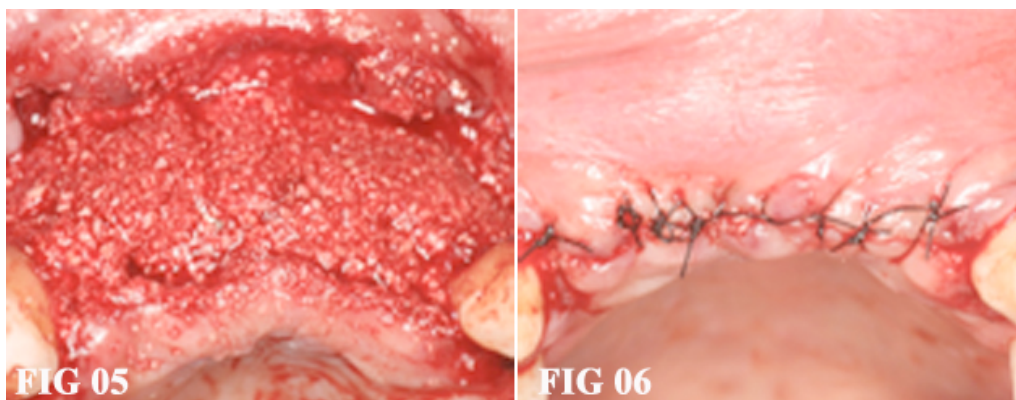


Figura 5 - Enxerto ósseo heterógeno (Critéria), instalado nos “Gaps” e em toda vestibular. Figura 6 - Sutura com fio de Nylon (Shalom), realizado alívio das tensões dos tecidos inseridos

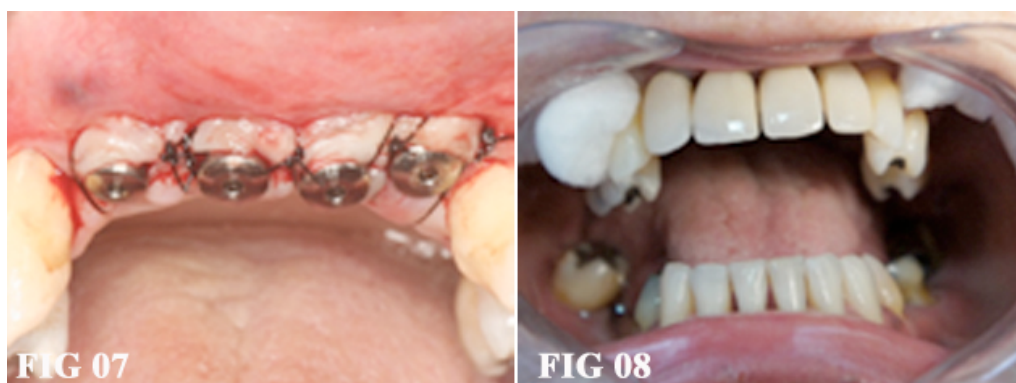

Figura 7 - Instalação dos cicatrizadores seis meses depois da primeira cirurgia. Figura 8 - Aspecto final, com instalação de provisórios acrílicos.

3. DISCUSSÃO

Simion et al. (1992) e Scipioni et al. (1994) foram os primeiros a descrever a técnica “split-crest”. A vantagem óbvia desta técnica é a ausência de morbidade de sítio ósseos doadores, em virtude da remoção do osso autógeno. Outra vantagem é a possibilidade de inserção do implante imediato sem a necessidade de um segundo procedimento cirúrgico. (MACALISTTER et al., 2007)

Estudos revelam uma alta taxa de sucesso desta técnica. Nos estudos de Chiapasco et al. (2009), as taxas de sucesso alcançadas variam de 98% a 100%. A complicação mais comum durante esses procedimentos foi a fratura da parede vestibular. As taxas de sobrevivência de implantes variaram de 91% a 97,3% (média de 94%), enquanto que as taxas de sucesso variaram de 86,2% a 97,5% (média de 95,5%).

Alguns estudos têm demonstrado que a técnica fratura do cume alveolar oferece altas taxas de sobrevivência de implantes dentários. Engelke et al. (1997), observaram 44 pacientes que tiveram 123 implantes colocados em um período de 34,3 meses. Durante a cirurgia, a técnica de separação de cume foi realizada com a utilização de um disco de diamante para a colocação de implantes dentários imediato no cume expandido. Em seguida, o osso cortical vestibular foi fixado com o uso de uma microplaca de titânio e um microparafuso titânio. Os autores observaram uma taxa de sucesso de 86,2%.

Confirmando os estudos citados anteriormente, Garcez-Filho et al. (2014) realizou um estudo longitudinal com a 10 anos de acompanhamento. O objetivo do estudo foi avaliar as taxas de sobrevivência e de sucesso referentes a 21 pacientes que haviam sido submetidos a técnica Split-Crest. No final do período do estudo, a taxa de sobrevivência

do implante foi de 97%, enquanto que a taxa de sucesso foi de 95%, mas com relativa perda de osso marginal. Esta técnica se apresentou interessante em casos extensos de reabilitação óssea horizontal. Deliberador et al. (2014), em relato de caso clínico, também concorda com a técnica de osteotomia sagital, com instalação de 8 implantes em maxila, e enxerto alógeno. Uma reabertura após 12 meses e instalação de prótese tipo protocolo, determinou que a técnica correspondesse bem à casos extensos e sugere que mais estudos devem ser realizados a longo prazo, para melhor avaliação.

Com o tempo a técnica foi sofrendo modificações e a utilização de equipamentos e artificios da bucomaxilofacial foi adicionada a técnica. Por exemplo, Brugnamí et al. (2012) e Bellegia et al. (2008), corroboram da facilidade da técnica, que tem sua eficiência aumentada com a utilização de pizoeletrico. Sucesso alcançado até mesmo em cumes de 1,5 a 3 mm de espessura. Outro exemplo, Crespi et al. (2013), que realizou um estudo de dois anos com dois grupos com técnicas distintas de Split-crest: um grupo controle com técnica de martelos e cinzéis convencionais e outro grupo com pizoeletrico. A taxa de sobrevivência dos implantes manteve-se nos 98,31%, porém houve diferenças significativas nas estatísticas dos dois grupos ($P > 0,05$), onde o grupo com pizoeletrico obteve índices melhores de ganho ósseo e menor índice de morbidade.

A técnica cirúrgica Split Crest com pizoeletrico é segura, delicada e confortável, sem risco de atentar aos tecidos moles. Com 99,1% dos implantes colocados planejadas e uma taxa de sobrevivência de 96,5% para os implantes colocados após dois meses de carga mastigatória, esta técnica é comparável aos procedimentos de instalações de implantes clássicos (BLUS et al., 2006). Porém, ele utilizou em alguns casos PRP (Plasma rico em plaqueta), o que pode alterar os resultados da eficiência da técnica. Isto foi relatado no estudo de Feres Junior et al. (2004), onde PRP empregado no protocolo de fixação de implantes conduz a menor perda de implantes ósseo-integrados, aumentando o índice percentual de sucesso de maneira geral. Seguindo esta prerrogativa do PRP, Gonzalez e Garcia et al. (2010) realizaram um estudo em 28,33 meses. Onde a regeneração óssea do fosso intercortical ocorreu em 98% dos locais de implante (taxa de sobrevivência do implante de 100%). Quociente de estabilidade do implante média para toda a série dos implantes foi 69,48. Utilizou PRP além do osso heterógeno, dando a função da osteoindução à regeneração óssea. Pois o osso alógeno apresenta propriedades osteocondutoras, ou de suporte para evitar migrações fibrosas dentro do sítio criado pela osteotomia e a inserção dos implantes.

Além da utilização do pizoeletrico, que reduz a morbidade dos casos, outro ponto levantado nesta técnica imediata foi a questão do desenho do implante, que diminui o risco de fratura da parede vestibular. Questão, também, levantada durante o planejamento do caso aqui relatado. Bertossi et al. (2010), sugere que usando o pizoeletrico e implantes cônicos, aumenta a previsibilidade da técnica, pois há uma melhor estabilidade primária e uma expansão progressiva do osso durante a inserção do mesmo. Seguindo a mesma corrente de pensamento, Giles et al. (2010), afirma que o desenho do implante é crítico para esta técnica, pois evita a fratura da parede vestibular. Três características específicas importantes precisam ser consideradas: a forma do implante deve ser dimensionalmente semelhante aos osteótomos rotativos (brocas) que moldam a osteotomia, a interface pilar implante deve minimizar remodelação vertical, e a superfície do implante deve ser porosa para aumentar a estabilidade do coágulo. Estas especificações para os implantes podem limitar a perda da crista óssea, e são fundamentais para o apoio do tecido mole.

Outro aspecto, envolvendo a desvantagem do risco da fratura da parede vestibular, surgiu com Contessi et al. (2013), que sugeriu uma variação da técnica de osteotomia

sagital, utilizando fios de aço, que é aplicada separando a parede vestibular por completo, instalando os implantes e fazendo a ROG nos gap's estabelecidos pós fixação com fios de aço. Novos elementos incluem: (1) a separação completa da placa cortical vestibular, chamada de MCW (Mono-Cortical-Window), a qual é tratada da mesma forma que um enxerto externo; (2) a MCW é fixada por meio de um fio ortopédico formando um arco nas duas placas corticais, ou seja, evitando micromovimentações e facilitando a osteosíntese; e (3) esta fixação com fio de aço pode proporcionar estabilidade primária suficiente tanto para a placa cortical e os implantes quando está ausente. O objetivo desta técnica é o de obter, simultaneamente, nas deformidades CL IV de Cawood e Howell, a expansão horizontal cume, melhor posicionamento do implante, e regeneração do osso.

Outra forma de evitar o risco da fratura, foi relatado por Enislidis et al. (2006), que sugeriu uma abordagem em dois estágios da técnica, que é preferível em relação a expansão horizontal do rebordo com a instalação do implante simultaneamente. Os autores relatam que, embora, haja um aumento do tempo necessário, até a conclusão caso, a abordagem de dois estágios reduz complicações pré e pós-operatória e fornece um resultado geralmente mais estável, pela plasticidade oferecida pela neoformação óssea da região medular, evitando o desprendimento da cortical vestibular. E neste processo cirúrgico de duas fases, Tang et al. (2013), relatou que não há diferença estatística se usar ou não enxerto, para finalidade de inserção do implante.

Por outro lado, Demetriades et al. (2013), realizou um estudo que analisou a taxa de sucesso da osseointegração dos implantes colocados em rebordos de "lâmina de faca" com a técnica aumento ósseo por osteotomia horizontal, com instalação imediata ou tardia de implantes, e não encontrou diferenças significantes no aumento do volume ósseo, entre um e outro. E a taxa de sucesso dos implantes manteve-se, nos 97%, o que corrobora com outros estudos aqui apresentados, e demonstra que a definição da técnica está na avaliação tomográfica, pois se o osso apresentar uma lâmina cortical do cume muito fina, ou em mandíbula, que é predominantemente cortical, poderá se lançar mão da técnica em dois tempos.

Santagata et al. (2010), em um estudo de caso clínico, chegou a mesma conclusão que outros autores, pois esta técnica com ROG diminui a vestibularização exacerbada dos implantes e posterior perda óssea vestibular; e conseqüente problemas de estética. Também apresentou a vantagem de se utilizar enxerto de conjuntivo, imediatamente após instalação do implante e enxerto ósseo.

O objetivo do caso clínico em questão foi o de promover a cicatrização e remodelação do osso, devido à capacidade osteocondutora deste tipo de enxerto, e, portanto, evitar a cura através de tecidos moles; diminuição do tempo e de intervenções cirúrgicas com a instalação do implante imediato.

4. CONSIDERAÇÕES FINAIS

A técnica "Split Crest" é um procedimento cirúrgico de preenchimento (aumento) ósseo em espessura, confiável e seguro quando bem indicada. A maior dificuldade da técnica é em sítios com baixa elasticidade como a mandíbula. Porém a aplicação correta da técnica e boa habilidade e percepção do cirurgião; pode reduzir o desconforto, a morbidade, o custo do trabalho, oferecendo soluções de qualidade. Dentro dos limites deste estudo de caso, a técnica de "Split crest" demonstra ser simples e confiável, apesar dos riscos de fratura da tábua óssea vestibular e vestibularização excessiva dos implantes.

5. REFERÊNCIAS

- ALBREKTSSON, T.; ZARB, G.; WORTHINGTON, P.; ERICKSSON, A.R. The long- term efficacy of currently used dental implants: A review and proposed criteria of success. **Int. J. Oral. Maxillofac. Implants**, n.1, p. 11–25, 1986.
- BELLEGLIA, F.; POZZI, A.; ROCCI, M. et al. Piezoelectric surgery in mandibular split crest technique with immediate implant placement: a case report. **Oral&Implantol.**, v.1, n.3, p. 116-123, 2008.
- BERTOSSI, D.; ALBANESE, M.; BISSOLOTTI et al. L'utilizzo di impianti conici in contemporanea all'espansione alveolare piezoelettrica come alternativa alla chirurgia preprotetica con innesti ossei per la riabilitazione dei mascellari atrofici. **Speciale Implantologia**, v.1, n.3, p. 87-92, 2008.
- BLUS, C.; SZMUKLER-MONCLE, S. Split-crest and immediate implant placement with ultra- sonic bone surgery: A 3-year life-table analysis with 230 treated sites. **Clin. Oral Implants Res.**, n.17, p.700-707, 2006.
- BRUGNAMI, F.; CAIAZZO, A.; MEHRA, P. Piezosurgery-Assisted, Flapless Split Crest Surgery for Implant Site Preparation. **J. Maxillofacial Oral Surg. J. Maxillofac Surg. Oral**, v.1, n.13, p. 67-72, 2014.
- CHIPIASCO, M.; ZANIBONI, M.; BOISCO, M. Augmentation procedures for the rehabilitation of deficient edentulous ridges with oral implant. **Clin. Oral Implants Res.**, v.2, n.17, p.136-159, 2006.
- CHIPIASCO, M.; CASENTINI, P.; ZANIBONI, M. Bone augmentation procedures in implant dentistry. **Int. J. Oral Maxillofac. Implants**, n. 24, p.237-259, 2009.
- CONTESSI, M. The Monocortical Window (MCW): A modified split-crest technique adopting ligature osteosynthesis. **Int. J. Periodontics Restorative Dent.**, n.33, p.127-139, 2013.
- CRESPI, R.; CAPPARE, P.; GHERLONE, E. F. Electrical mallet provides essential advantages in split-crest and immediate implant placement. **Oral Maxillofac. Surg.**, v.1, n.18, 59-64, 2014.
- DELIBERADOR, T.M. et al. Horizontal alveolar ridge expansion followed by immediate placement of implant and rehabilitation with zirconia prosthesis: case report. (não enviado para publicação).
- DEMETRIÁDES, N.; PARK, J.; LASKARISDES, C. Alternative Bone Expansion Technique for Implant Placement in Atrophic Edentulous Maxilla and Mandible. **J. Oral Implantol.**, v.37, n.4, p. 463-471, 2011.
- ENGELEKE, W.G., DIEDERICHES C.G.; JACOB, H.G. et al. Alveolar reconstruction with splitting osteotomy and microfixation of implants. **Int. J. Oral Maxillofac. Implants**, n.12, p.310-318, 1997.
- ENISLIDS, G. et al. Preliminary report on a staged ridge splitting technique for implant placement in the mandible: a technical note. **Int. J. Oral Maxillofac. Implants**, n.21, p.445-449, 2006.
- FERES, F. JR.; PASSANEZI, E.; GREGHI, S.L.A. et al. Análise comparativa do índice de sucesso dos implantes osteointegrados com e sem a utilização de PRP, no protocolo de fixação. **Ciências Biológicas e da Saúde**, Londrina, v. 25, p. 9-228, jan./dez. 2004.
- GARCEZ-FILHO, J.; TOLENTINO, L.; SUKEKAVA, F. et al. Long-term outcomes from implants installed by using split-crest technique in posterior maxillae: 10 years of follow-up. **Clin. O Impl. Res.**, v.26, n. 3, p.326-331, 2014.
- GILES, B.H. The Controlled assisted ridge expansion technique for implant placement in the anterior maxilla: a technical note. **Int. J. Periodontics Restorative Dent.**, v.30, n.5, p.495-501, 2010.
- GONZALEZ GARCIA, R.; MONJE, F.; MORENO, C.. Alveolar split osteotomy for the treatment of the severe narrow ridge maxillary atrophy: a modified technique. **Int. J. Oral Maxillofac. Surg.** v.8, n.1919, p.1-8, 2010.

- MACALLISTER, B.S.; HAGHIGHAT, K. Bone Augmentation Techniques. **J. Periodontol.**, n.78, p.377-396, 2007.
- MISCH, K.; WANG, H.L. Implant surgery complications: etiology and treatment. **Implant Dent.**, v.2, n.17, p. 159-68, 2008.
- SANTAGATA, M.; GUARINELO, L.; TARTARO, G. A modified edentulous ridge expansion technique for immediate placement of implants: a case report. **J. Oral Implantol.**, n.37, p.114-9, 2011.
- SCIPIONI, A.; BRUSCHI, G.B.; CALESINI, G. The edentulous ridge expansion technique: a five-year study. **Int. J. Periodontics Restorative Dent.**, v.5, n.14, p.451-459, 1994.
- SCIPIONI, A.; BRUSCHI, G.B.; CALESINI, G.et al. Bone regeneration in the edentulous ridge expansion technique: histologic and ultrastructural study of 20 clinical cases. **Int J Periodontics Restorative Dent.**, v.3, n.19, p. 269-277, 1999.
- SIMION, M.; BALDONI, M.; ZAFFE, D. Jawbone enlargement using immediate implant placement associated with a split-crest technique and guided tissue regeneration. **Int. J. Periodontics Restorative Dent.**, v.6, n.12, p. 462-473, 1992.
- TANG, Y.L.; YUAN, J.; SONG, Y.L.et al. Ridge expansion alone or in combination with guided bone regeneration to facilitate implant placement in narrow alveolar ridges: a retrospective study. **Clin Oral Implants Res.**, n.00, p. 1-8, 2013.