



Expansão cirúrgica do rebordo alveolar – relato de caso

Surgical expansion of alveolar ridge – case report

Bruno Bomfim¹
Helio Chagas de Oliveira Júnior¹
Bruno Costa Martins de Sá²
Rafael Ortega-Lopes³
Claudio Ferreira Nóia⁴

Resumo

A instalação de implantes em posição tridimensional ideal é frequentemente dificultada pela ausência de quantidade óssea dos rebordos alveolares, tornando-se necessárias múltiplas cirurgias reconstrutivas. Visando contornar tal situação, a técnica de expansão cirúrgica do rebordo, também chamada de «*split crest*», surge como alternativa que possibilita um ganho em espessura e colocação imediata dos implantes. Sendo assim, o objetivo do presente trabalho foi relatar um caso clínico, em que essa técnica foi realizada, evidenciando o seu passo a passo, vantagens e demais peculiaridades.

Descritores: Implantes dentários, transplante ósseo, perda óssea alveolar, osseointegração.

Abstract

The installation of implants in ideal three-dimensional position is often hampered by the absence of bone quantity of the alveolar ridge, making multiple reconstructive surgeries necessary. In order to circumvent this situation, the technique of surgical ridge expansion, also called split crest, appears as an alternative that allows a gain in thickness and immediate placement of the implants. So the objective of the present study was to report a clinical case where this technique was performed, evidencing its step by step, advantages and other peculiarities.

Descriptors: Dental implants, bone transplantation, alveolar bone loss, osseointegration.

¹ Graduado em Odontologia – Faculdade São Lucas.

² Me. em Implantodontia – Ilapeo, Coordenador da Especialização em Implantodontia - CIODONTO/RO.

³ Dr. em CTBMF – UNICAMP, Coordenador dos Cursos de Aperfeiçoamento em Implantodontia – APCD/Piracicaba.

⁴ Dr. em CTBMF – UNICAMP, Prof. da Área de CBMF – FOP/UNICAMP.

E-mail do autor: claudion@unicamp.br

Introdução

A utilização de implantes dentários como forma de tratamento daqueles pacientes que perderam seus dentes é reportada e sustentada na literatura atual como a melhor forma de tratamento, propiciando previsibilidade e estabilidade dos resultados¹.

Para instalação de tais implantes a existência de um rebordo alveolar adequado, tanto em altura, quanto em espessura óssea é fundamental. Outro fator de extrema importância é a qualidade óssea, em que um osso com boa qualidade pode proporcionar até mesmo a realização de provisionalização imediata^{5,6}.

Entretanto sabe-se que a perda de um elemento dentário por si só já provoca um intenso processo de remodelação alveolar. E somado a isso, fatores como próteses mal adaptadas, doença periodontal, traumas, etc. resultam frequentemente em uma atrofia do rebordo alveolar, o que vem a inviabilizar/dificultar tal implantação².

Visando contornar essa situação, diferentes técnicas de enxertia óssea foram e continuam sendo propostas no decorrer dos anos. Nesse sentido, uma técnica bastante versátil e previsível é a expansão cirúrgica do rebordo, também conhecida como *"split crest"*. Através dessa técnica é possível aumentar a espessura

óssea do rebordo (através da expansão do mesmo) e na grande maioria das vezes instalar os implantes no mesmo tempo cirúrgico. Para realização da mesma são necessárias confecções de osteotomias horizontal e verticais de modo a permitir o afastamento entre as corticais ósseas, criando-se um espaço onde é instalado o implante. Eventuais *gaps* (espaços) são preenchidos com material de enxertia, sendo o enxerto bovino o mais comumente utilizado^{3,4}.

Perante o exposto, o presente trabalho teve por objetivo relatar um caso clínico, em que foi empregada à técnica de expansão cirúrgica do rebordo alveolar, demonstrando o passo a passo para a realização da mesma, bem como discutindo suas indicações e demais peculiaridades.

Relato de caso

Paciente J.C.S., 53 anos de idade, gênero feminino, procurou reabilitação com implante apresentando rebordo edêntulo total na maxila. No exame clínico e radiográfico foi possível observar a existência de pneumatização dos seios maxilares, bem como ausência de espessura óssea para colocação dos implantes (Figuras 1-3).

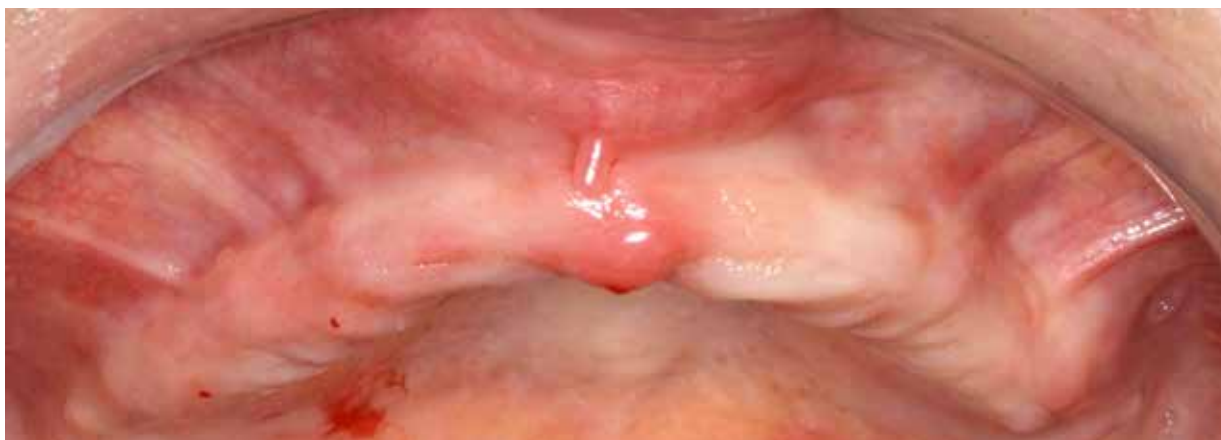

Figura 1 - Vista clínica inicial evidenciando o rebordo maxilar desdentado.

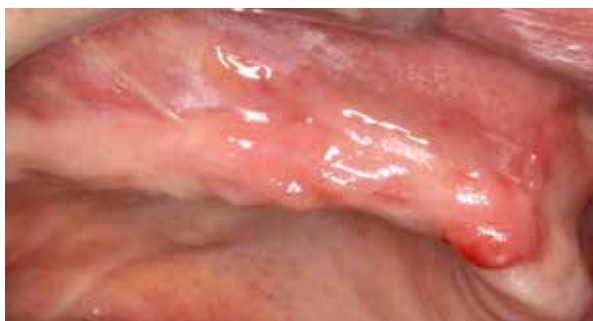

Figura 2 - Vista clínica lateral mostrando a pouca espessura para instalação dos implantes.

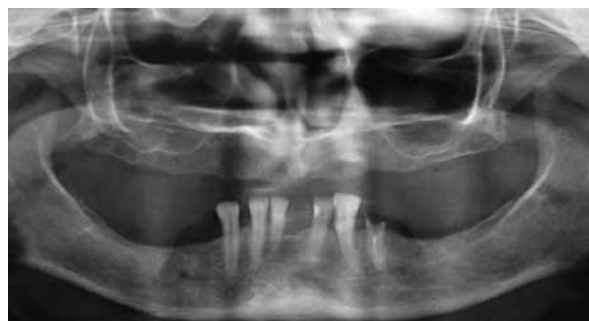

Figura 3 - Exame de imagem evidenciando a pneumatização dos seios maxilares.

O plano de tratamento de escolha foi a realização da técnica de “*split crest*” associada com levantamento do soalho dos seios maxilares e instalação imediata de 6 implantes dentários para posterior confecção de prótese protocolo.

O procedimento iniciou-se com a realização de bloqueio anestésico dos nervos alveolar superior posterior, médio anterior, palatino maior e nasopalatino, com solução de mepivacaína 2% com vasoconstritor 1:100.000 (Dfl, Rio de Janeiro-Brasil), seguido de uma

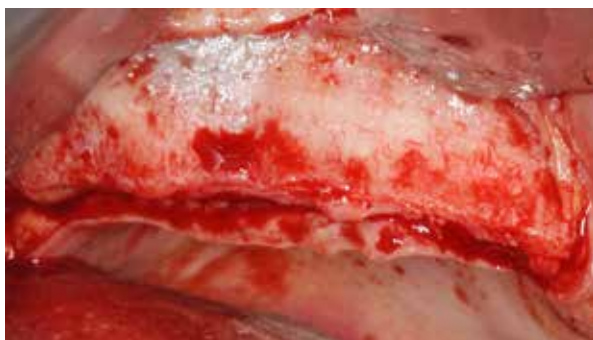

Figura 4 – Aspecto clínico após rebatimento do retalho. Nota-se por transparência a região do seio maxilar.

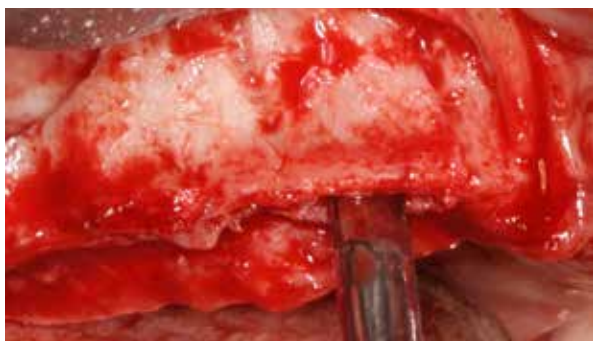


Figura 6 – Após realização das osteotomias verticais, foi iniciada expansão do rebordo com cinzel “bico de pato”.

O passo seguinte foi a instalação dos implantes na região do rebordo expandido, bem como na região em que a membrana do seio maxilar foi levantada, seguido de preenchimento dos espaços entre implantes (*gaps*) e do seio maxilar com material de enxertia de origem bovina (Lumina Bone, Critéria) - (Figuras 8-11).

incisão no rebordo maxilar com duas relaxantes na região de pilar zigomático e descolamento mucoperiosteal cuidadoso (Figura 4).

Dando sequência ao ato cirúrgico, foi realizada uma osteotomia horizontal na crista do rebordo, associada com duas osteotomias verticais na face vestibular, bem como levantamento da membrana sinusal. A expansão do rebordo foi realizada através de cinzéis “bico de pato” conseguindo-se excelente afastamento entre as corticais ósseas vestibular e palatina (Figuras 5-7).

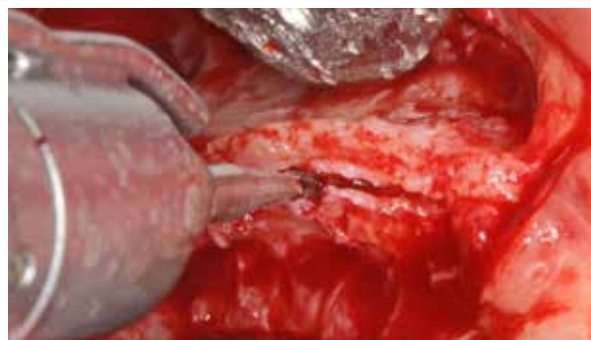

Figura 5 – Osteotomia com broca 701 acoplada em peça reta, sendo iniciada na crista do rebordo, visando à separação das corticais ósseas.

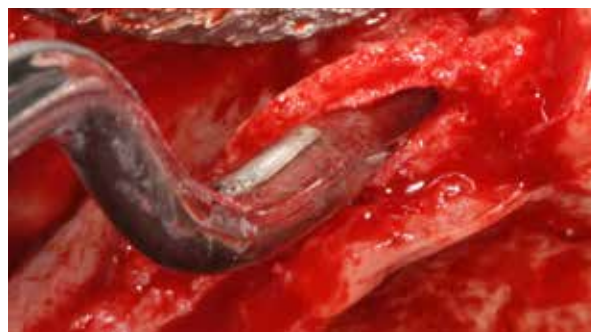

Figura 7 – Nota-se o excelente afastamento entre as corticais, o que vem a significar um considerável ganho na espessura óssea.

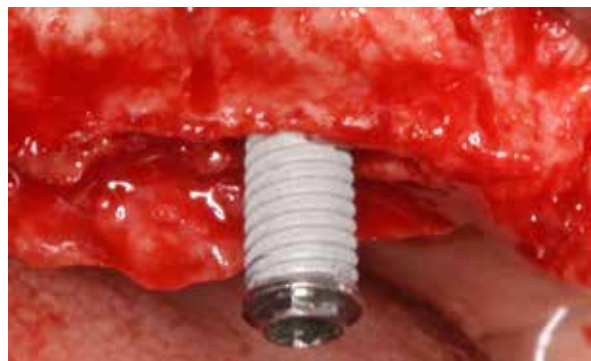

Figura 8 – Instalação de implante 4.0 x 11,5 mm sendo realizada na área expandida (Master Grip, Conexão).

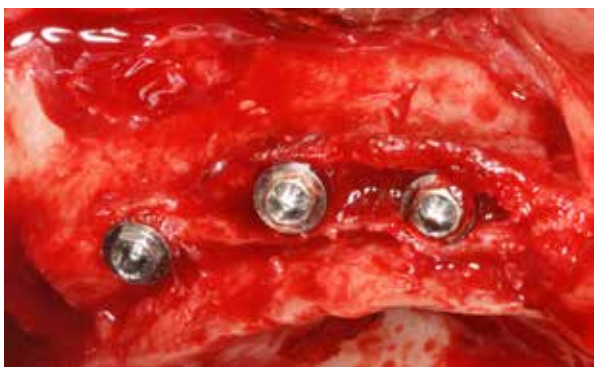

Figura 9 – Após instalação dos 3 implantes do lado direito, observa-se os espaços que necessitam ser preenchidos com biomaterial.

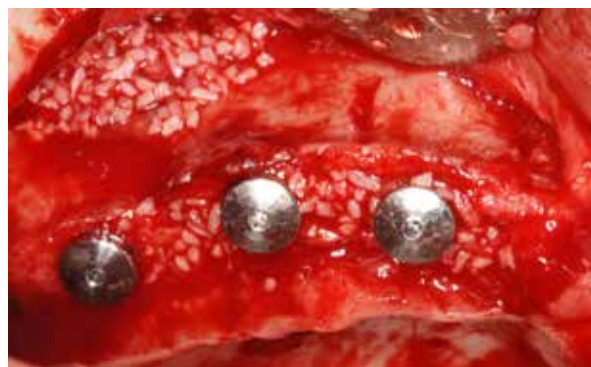

Figura 10 – Seio maxilar e espaços entre implantes totalmente preenchidos com biomaterial bovino. Isso visa impedir a invasão dos tecidos moles, bem como homogeneizar o rebordo.

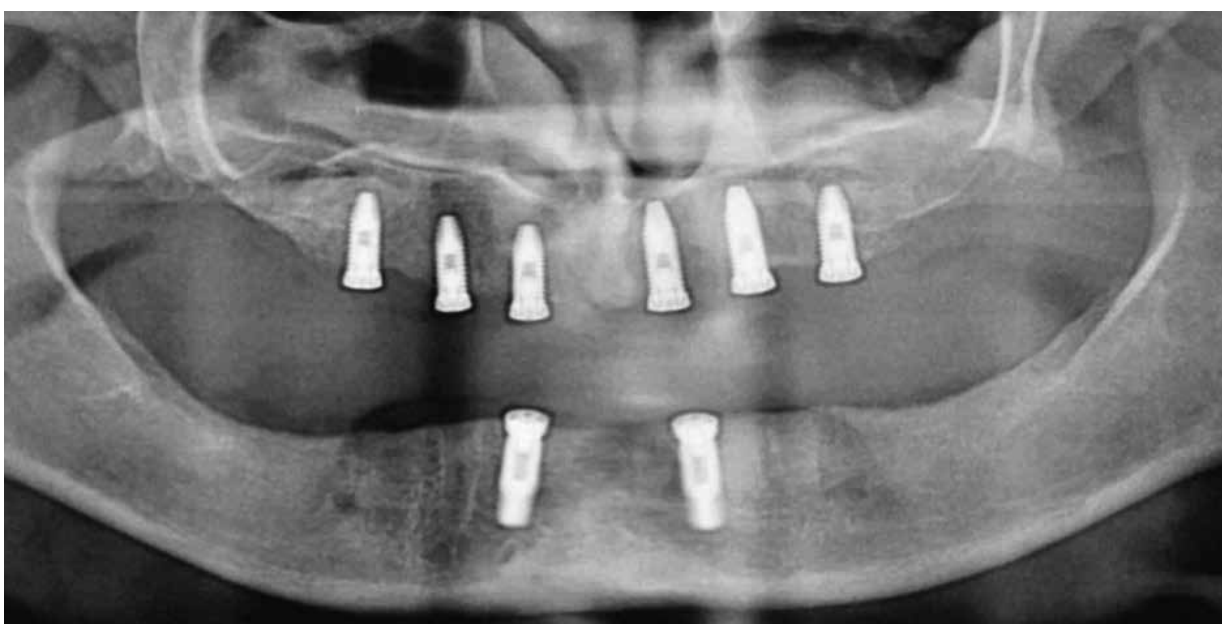

Figura 11 – Radiografia panorâmica com os 6 implantes maxilares instalados, conforme planejamento inicial. Nota-se o excelente paralelismo alcançado.

Discussão

Uma diversidade de técnicas de enxertia óssea é descrita na literatura e essas podem ser empregadas com o objetivo de readequar rebordos atróficos, possibilitando ganho de volume para colocação de implantes em posição tridimensional ideal⁷.

Entretanto a maioria dessas técnicas necessita de mais de um procedimento cirúrgico para instalação de tais implantes. Um exemplo disso são os casos de enxerto autólogo, que necessitam de duas áreas cirúrgicas na reconstrução e, posteriormente, de uma nova cirurgia para instalação dos implantes⁸.

Sendo assim, a técnica de expansão cirúrgica do rebordo surgiu como uma alternativa que possibilita realizar a cirurgia reconstrutiva e instalar os implantes no mesmo ato cirúrgico, diminuindo a quantidade de cirurgias, morbidade, tempo cirúrgico, tempo total de tratamento, entre outras vantagens. Caso a instalação dos implantes não possa ser realizada no mesmo procedimento (devido a uma fratura da tábua óssea, por exemplo), aguarda-se um período aproximado de 4 meses e se procede com nova cirurgia para colocação⁹.

Demetriades *et al.* (2013)⁴, realizou um estudo em

que analisou a taxa de sucesso da osseointegração dos implantes colocados em rebordos aumentados através da técnica de "split crest", com instalação imediata ou tardia de implantes. Os autores não encontraram diferenças significantes no aumento do volume ósseo entre um e outro e relataram ainda que a taxa de sucesso dos implantes manteve-se nos 97% para ambos os grupos.

No caso clínico descrito neste artigo foi possível realizar essa técnica e instalar 6 implantes de forma simultânea na maxila, o que veio a significar redução do tempo total de tratamento, menor morbidade, menor número de cirurgias, bem como aumentar a satisfação da paciente em relação ao tratamento.

Considerações finais

No presente caso clínico a técnica de expansão cirúrgica do rebordo se mostrou viável e previsível, possibilitando a reconstrução da maxila e a instalação imediata dos implantes.

Referências

1. Albrektsson T, Zarb G, Worthington P, Ericksson AR. The long- term efficacy of currently used dental implants: A review and proposed criteria of success. *Int J Oral Maxillofac Implants.* 1986; 1:11-25.
2. Chiapasco M, Ferrini F, Casentini P, Accardi S, Zaniboni M. Dental implants placed in expanded narrow edentulous ridges with the extension crest device. A 1-3-year multicenter follow-up study. *Clin Oral Implants Res.* 2006; 17(3):265-72.
3. Cortese A, Pantaleo G, Amato M, Claudio PP. Ridge Expansion by Flapless Split Crest and Immediate Implant Placement: Evolution of the Technique. *J Craniofac Surg.* 2016; 27(2):123-8.
4. Demetriades N, Park J, Laskarisdes C. Alternative Bone Expansion Technique for Implant Placement in Atrophic Edentulous Maxilla and Mandible. *J Oral Implantol.* 2013; 37:463-471.
5. Gonzalez Garcia R., Monje F, Moreno C. Alveolar split osteotomy for the treatment of the severe narrow ridge maxillary atrophy: a modified technique. *Int J Oral Maxillofac Surg.* 2010; 8:1-8.
6. Jamil FA, Al-Adili SS. Lateral Ridge Splitting (Expansion) with Immediate Placement of Endosseous Dental Implant Using Piezoelectric Device: A New Treatment Protocol. *J Craniofac Surg.* 2017; 28(2):434-439.
7. Macallister BS, Haghghat K. Bone Augmentation Techniques. *J Periodontol.* 2007; 78:377-396.
8. Scipioni A, Bruschi GB, Calesini G, Bruschi E, De Martino C. Bone regeneration in the edentulous ridge expansion technique: histologic and ultrastructural study of 20 clinical cases. *Int J Periodontics Restorative Dent.* 1999; 19(3):269-77.
9. Simion M, Baldoni M, Zaffe D. Jawbone enlargement using immediate implant placement associated with a split-crest technique and guided tissue regeneration. *Int J Periodontics Restorative Dent.* 1992; 6(12):462-473.

Como citar este artigo:

Bomfim B, Oliveira Jr HC, Sá BCM, Ortega-Lopes R, Nóia CF. Expansão cirúrgica do rebordo alveolar – relato de caso. *Full Dent. Sci.* 2017; 9(33):10-14. DOI: 10.24077/2017;933-1014.